

polydentia
swiss manufacture

KLINISCHES FALLBEISPIEL

Veneers Makeover mit Unica Proximal

mit freundlicher Genehmigung
Von Dr. Cristian Scognamiglio,
Dr. Alessandro Perucchi Schweiz

© Created by Polydentia SA – 2024

Dr. Cristian Scognamiglio & Dr. Alessandro Perucchi, Schweiz



Cristian Scognamiglio
DDS, Experte für Zahnästhetik

Er schloss sein Studium an der Universität Varese (Italien) im Jahr 2018 mit Auszeichnung ab. Seit 2020 arbeitet Dr. Scognamiglio in der Klinik von Dr. Perucchi in Mendrisio, Schweiz.
Er ist als Forscher und Referent auf mehreren nationalen und internationalen Kongressen tätig und seit 2022 Meinungsbildner für Polydentia SA.
Mitglied in den Berufsverbänden SSO, DDS, EAO und ITI.



Alessandro Perucchi
DDS, Facharzt für Oralchirurgie

Dr. Perucchi schloss sein Studium der Zahnmedizin 2005 in Bern ab. Im Jahr 2011 erhielt er den Titel eines SSO-Facharztes für Oralchirurgie.
Im Jahr 2012 eröffnete er seine eigene Zahnklinik in Mendrisio.
Seit 2007 unterrichtet er an Universitäten und Ausbildungsstätten in der Schweiz und in Europa. Er hat mehrere wissenschaftliche Artikel veröffentlicht.
Mitglied der Berufsverbände SSO, EAO, Fellow des ITI und Gründer von MINEC und DDS.

Verwendete Produkte

In diesem klinischen Fall wurden diese Polydentia-Produkte verwendet:



Unica proximal

Frontzahnmatrizen

Veneers Makeover mit Unica Proximal

Klinischer Fall

Ein Patient stellte sich bei uns zur Versorgung mehrerer kariöser Läsionen im Frontzahnbereich vor.

Nach einer vorläufigen Analyse identifizierten wir mehrere approximal gelegene Läsionen an den zentralen und lateralen Schneidezähnen.

Die folgende Falldarstellung zeigt das schrittweise direkte Vorgehen unter Verwendung der Polydentia Unica Proximal Frontzahnmatrizen.

01



Präoperative Situation mit mehreren kariösen Läsionen an 11D, 12M, 21D and 22M. Der seitliche Schneidezahn 22 war sowohl mesial als auch distal geschädigt und erforderte eine umfangreiche Restauration.

02



Seitenansicht der Ausgangssituation.

03



Der Quadrant nach Anlegen des Kofferdams, Entfernung der kariösen Läsionen, Reinigung und Desinfektion.

04



Okklusale Ansicht des Quadranten nach der Präparation.

05

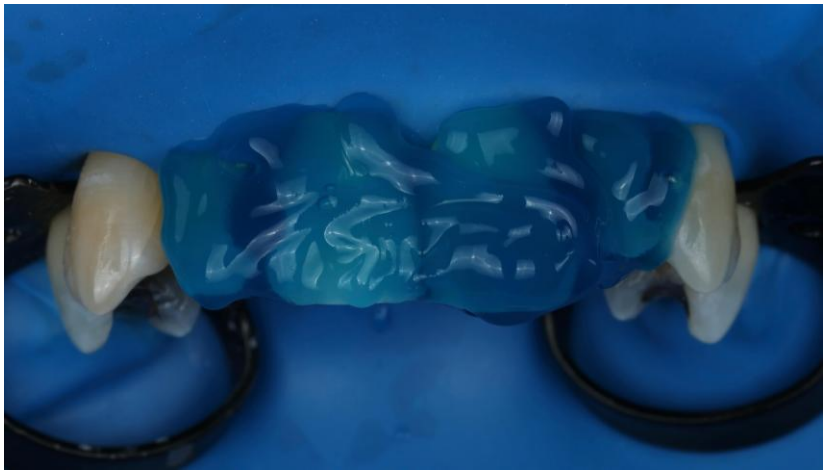

Ätzgel-Applikation

06



Unica-Matrizen für den proximalen Frontzahnbereich wurden bei 12M, 11M, 11D, 21M, 21D, 22M und 22D eingesetzt. Ihre speziell entwickelte Form bietet gute Sichtbarkeit und Zugang zum Arbeitsbereich sowie Stabilität, ermöglicht eine präzise proximale Kontur und macht Keile überflüssig.

07



Okklusale Ansicht mit eingesetzten Matrizen.

08



Frontalansicht nach direkter Kompositrestauration vor dem Polieren.

09



Restauration abgeschlossen, Fokus auf Schneidezahn 21–22 vor dem Polieren.

10



Restauration abgeschlossen, Fokus auf Schneidezahn 11–12 vor dem Polieren.

11



Das Endergebnis nach dem Polieren.

12

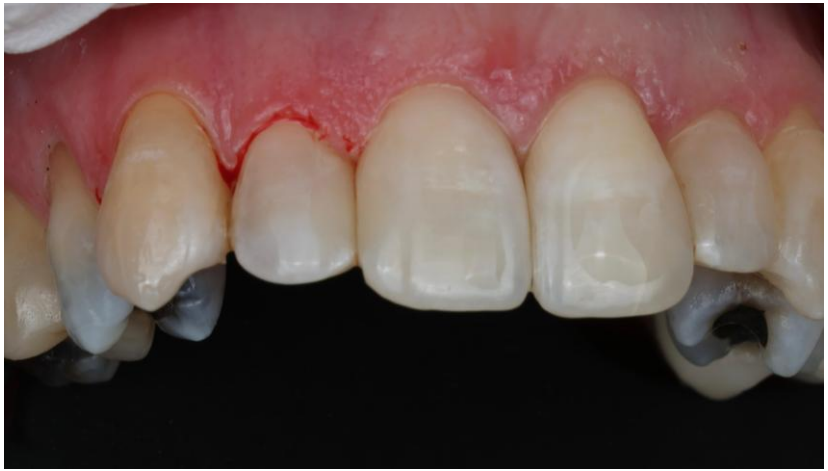

Das Endergebnis nach dem Polieren, Fokus auf Schneidezähne 11–12

13



Das Endergebnis nach dem Polieren, Fokus auf Schneidezähne 21 - 22

14



Das Endergebnis nach dem Polieren, okklusale Ansicht.

Veneers Makeover mit Unica Proximal

Schlussfolgerung

Unica Proximal ist eine intelligente Lösung für die tägliche direkte ästhetische und funktionelle Restauration im Frontzahnbereich.

Es wurde speziell für eine optimale Anpassform an Frontzähne entwickelt und bietet im Vergleich zu anderen Lösungen, wie beispielsweise Seitenzahn-Teilmatrizen, eine verbesserte Sicht und einen erleichterten Zugang zum Arbeitsfeld.

In diesem klinischen Fall erwies sich Unica Proximal als die ideale Lösung für die Restauration von vier Zähnen in nur einer Sitzung. Darüber hinaus ermöglicht die Entscheidung für eine direkte Restauration im Vergleich zu indirekten Alternativen den Patienten ein natürlicheres und individuelleres Lächeln zu einem erschwinglichen Preis.

Klinische Fallstudie, Genehmigung von Dr. Cristian Scognamiglio, Dr. Alessandro Perucchi, Schweiz

polydentia
swiss manufacture

MKTG-0170-CC-EN REV 00 11.2024 © Polydentia SA, 2024. All rights reserved. Polydentia, the Polydentia logotype and all other trademarks are, if nothing else is stated or is evident from the context in a certain case, trademarks of Polydentia. Product images are not necessarily to scale. Disclaimer: Some products may not be available for sales in all countries. Please contact the local Polydentia distributors (www.polydentia.ch/en/distributors/) for current product assortment and availability. The mentioned Polydentia products are for professional use only. Not all medical devices used during the case are Polydentia devices. Full procedure is not shown. Certain sequences have been cut. Please refer to applicable IFUs, where available, for full instructions. Polydentia is a medical device manufacturer and does not dispense medical advice. Polydentia does not take any liability for any injury or damage to any person or property arising from the use of this clinical case. This clinical case is not intended to recommend any measures, techniques, procedures or products, or give advice, and is not a substitute for medical training or your own clinical judgement as a healthcare professional. Viewers should never disregard professional medical advice or delay seeking medical treatment because of something they have seen in this clinical case. The opinions expressed are those of the doctor. Clinicians should use their own professional judgment in treating their patients. Individual patient outcomes may vary.

thanks for your attention!

Contact us

Via Cantonale 47, 6805 Mezzovico-Vira, Switzerland

info@polydentia.ch

www.polydentia.ch

Follow us

facebook.com/polydentia

@polydentia

www.youtube.com/user/POLYDENTIASA

polydentia
swiss manufacture