

polydentia
swiss manufacture

ÉTUDE DE CAS

Rehabilitation esthétique par facettes avec Unica Proximal

Avec l'aimable autorisation du Dr. Cristian Scognamiglio, Dr. Alessandro Perucchi, Suisse

© Created by Polydentia SA – 2024

Dr. Cristian Scognamiglio & Dr. Alessandro Perucchi, Suisse



Cristian Scognamiglio
DDS, expert en esthétique dentaire.

Diplômé avec mention de l'Université de Varèse (Italie) en 2018.
Depuis 2020, le Dr Scognamiglio travaille à la clinique du Dr Perucchi à Mendrisio, en Suisse. Chercheur et orateur actif dans plusieurs congrès nationaux et internationaux, il est depuis 2022 leader d'opinion pour Polydentia SA.

Membre des sociétés professionnelles SSO, DDS, EAO et ITI.



Alessandro Perucchi
DDS, spécialiste en chirurgie orale.

Le Dr Perucchi a obtenu son diplôme en dentisterie en 2005 à Berne. En 2011, il a obtenu le titre de spécialiste SSO en chirurgie orale. En 2012, il a ouvert sa propre clinique dentaire à Mendrisio. Depuis 2007, il enseigne dans des universités et des cours de formation en Suisse et en Europe. Auteur de plusieurs publications scientifiques.

Membre des sociétés professionnelles SSO, EAO, membre de l'ITI et fondateur de MINEC et DDS.

produit utilisé

Les produits Polydentia utilisés dans ce cas clinique sont les suivants:



Unica proximal

Matrices pour les antérieures

Rehabilitation esthétique par facettes avec Unica Proximal

Rapport de cas

Un patient s'est présenté à notre attention pour la restauration de multiples lésions carieuses dans la région antérieure.

À la suite d'une analyse préliminaire, nous avons identifié plusieurs lésions interproximales sur les incisives centrales et latérales.

Le cas clinique suivant illustre la procédure directe étape par étape à l'aide des matrices proximales antérieures Polydentia Unica.

01



Situation préopératoire mettant en évidence de multiples lésions carieuses sur 11D, 12M, 21D et 22M. L'incisive latérale 22 était compromise à la fois au niveau mésial et distal, nécessitant une restauration complète.

02



Vues latérales de la situation préopératoire.

03



Le quadrant après la mise en place de la digue, l'élimination des lésions carieuses, le nettoyage et la désinfection.

04



Vue occlusale du quadrant après préparation.

05

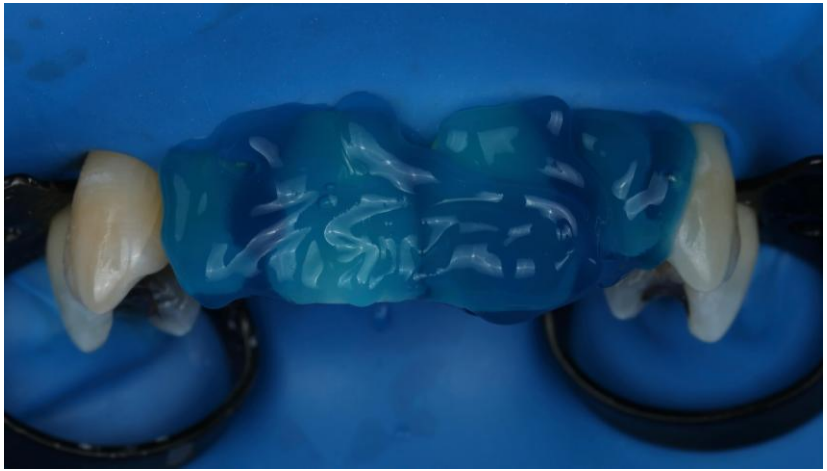

Procédure de mordançage

06



Les matrices antérieures proximales Unica ont été mises en place sur 12M, 11M, 11D, 21M, 21D, 22M et 22D. Leur forme spécialement conçue offre une bonne visibilité et un accès optimal à la zone de travail, ainsi qu'une excellente stabilité, permettant d'obtenir un contour proximal précis et éliminant la nécessité d'utiliser des coins

07



Vue occlusale avec les matrices en place.

08



Vue frontale après restauration directe en composite, avant le polissage.

09



Restauration terminée, avec un focus sur les incisives 21 et 22 avant le polissage.

10



Restauration terminée, avec un focus sur les incisives 11 et 12 avant le polissage.

11



Résultat final après le polissage.

12

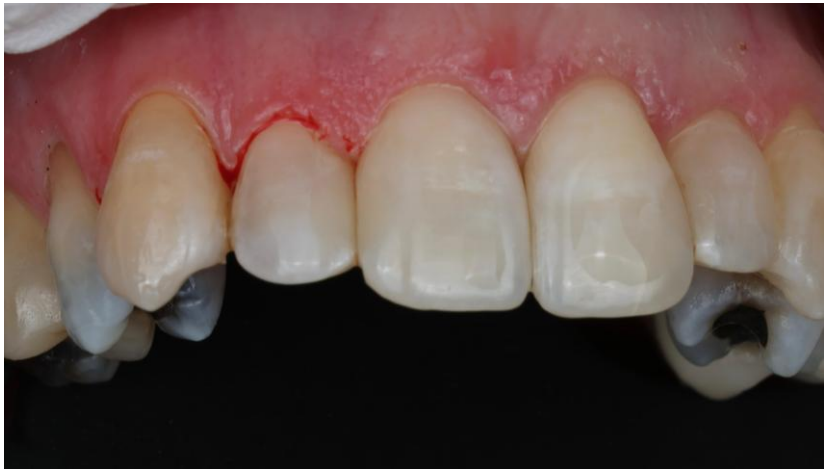

Résultat final après le polissage, avec un focus sur les incisives 11 et 12.

13



Résultat final après le polissage, avec un focus sur les incisives 21 et 22.

14



Résultat final après le polissage, vue occlusale.

Rehabilitation esthétique par facettes avec Unica Proximal

Conclusion

Unica Proximal est une solution intelligente pour les restaurations directes esthétiques et fonctionnelles des dents antérieures au quotidien.

Conçue pour s'adapter de manière optimale aux dents antérieures, elle offre une meilleure visibilité et un meilleur accès au champ opératoire que d'autres solutions, telles que les matrices sectionnelles postérieures.

Dans ce cas clinique, il est confirmé que Unica Proximal est la solution idéale pour restaurer quatre dents en une seule séance. De plus, le choix d'une restauration directe plutôt que d'options indirectes alternatives permet aux patients de repartir avec un sourire plus naturel et « personnalisé », à un coût abordable.

Cas clinique avec l'aimable autorisation du Dr. Cristian Scognamiglio, Dr. Alessandro Perucchi, Suisse

polydentia
swiss manufacture

MKTG-0170-CC-EN REV 00 11.2024 © Polydentia SA, 2024. All rights reserved. Polydentia, the Polydentia logotype and all other trademarks are, if nothing else is stated or is evident from the context in a certain case, trademarks of Polydentia. Product images are not necessarily to scale. Disclaimer: Some products may not be available for sales in all countries. Please contact the local Polydentia distributors (www.polydentia.ch/en/distributors/) for current product assortment and availability. The mentioned Polydentia products are for professional use only. Not all medical devices used during the case are Polydentia devices. Full procedure is not shown. Certain sequences have been cut. Please refer to applicable IFUs, where available, for full instructions. Polydentia is a medical device manufacturer and does not dispense medical advice. Polydentia does not take any liability for any injury or damage to any person or property arising from the use of this clinical case. This clinical case is not intended to recommend any measures, techniques, procedures or products, or give advice, and is not a substitute for medical training or your own clinical judgement as a healthcare professional. Viewers should never disregard professional medical advice or delay seeking medical treatment because of something they have seen in this clinical case. The opinions expressed are those of the doctor. Clinicians should use their own professional judgment in treating their patients. Individual patient outcomes may vary.

thanks for your attention!

Contact us

Via Cantonale 47, 6805 Mezzovico-Vira, Switzerland

info@polydentia.ch

www.polydentia.ch

Follow us

facebook.com/polydentia

@polydentia

www.youtube.com/user/POLYDENTIASA

polydentia
swiss manufacture