

polydentia
swiss manufacture

ÉTUDE DE CAS

Restauration de deux incisives fracturées - Unica Proximal

Avec l'aimable autorisation du Dr. Monaldo Saracinelli

Italy

© Created by Polydentia SA – 2024

Dr. Monaldo Saracinelli, Italy



Dr Saracinelli est un chirurgien-dentiste hautement expérimenté, diplômé en chirurgie dentaire avec les félicitations du jury (« *cum laude* ») de l'Université de Sienne (1985).
Il a occupé de nombreuses fonctions académiques et d'enseignement, notamment en tant que formateur des étudiants en dentisterie conservatrice et chargé d'enseignement en endodontie et en dentisterie restauratrice à l'Université de Siena.
Il a également enseigné la biomécanique de la mastication, la prothèse appliquée et l'odontostomatologie dans l'enseignement technique secondaire ainsi que dans des programmes universitaires de formation en soins infirmiers.
Son expérience académique internationale comprend des fonctions d'enseignant dans des universités en France (Marseille et Montpellier) et en Égypte (Université Pharos d'Alexandrie).
Il a été Professeur invité à l'Université de Padoue dans le cadre de programmes de troisième cycle en odontologie pédiatrique et en traitements orthodontiques précoces.
Auteur ou coauteur de plusieurs publications scientifiques et conférencier régulier lors de congrès et de formations nationaux et internationaux, le Dr Saracinelli est membre actif du groupe Styleitaliano et exerce actuellement en cabinet privé à Grosseto.

Produit utilisé

Les produits Polydentia utilisés dans ce cas clinique sont les suivants:



Unica proximal matrices pour les dents anterieures

Les matrices **Unica Proximal** sont particulièrement indiquées pour les restaurations antérieures impliquant les parois proximales (classes III et IV, incisives latérales conoïdes, fermeture des diastèmes, facettes partielles et complètes).
L'arc cervical vestibulo-palatin, facile à mettre en place, a pour fonction de maintenir la matrice entre la papille et la dent en position sous-gingivale, afin d'améliorer sa stabilité après sa mise en place.
Les matrices antérieures **Unica Proximal** ont été développées en collaboration avec **Style Italiano**, un groupe de cliniciens et de chercheurs passionnés, qui travaillent en permanence au développement de matériaux et de techniques pour la dentisterie esthétique et conservatrice. Leur philosophie repose sur le développement de solutions visant à rendre l'excellence en dentisterie esthétique et fonctionnelle accessible à tous.
Pour **Polydentia**, la collaboration avec **Style Italiano** représente bien plus qu'une simple source d'inspiration. C'est l'occasion de renouveler constamment son engagement à mettre l'excellence de la fabrication suisse au service de la dentisterie dans le monde entier.

Restauration de deux incisives fracturées - Unica Proximal

Rapport de cas

Le patient s'est présenté à notre cabinet à la suite d'une fracture des deux incisives centrales supérieures 1.1 et 2.1, consécutive à un traumatisme.

Un premier examen radiographique a confirmé que le traumatisme ne s'étendait pas à la région radiculaire des dents. Nous avons donc décidé de procéder à la restauration des parties manquantes des incisives à l'aide d'une technique directe au composite.

L'étude de cas suivante présente, étape par étape, la procédure de restauration directe réalisée à l'aide de la matrice antérieure proximale **Unica Proximal** de **Polydentia.**

01



Vue préopératoire des fractures sure les incisives (1).

02



Vue préopératoire des fractures sure les incisives(2).

03



Le traumatisme n'affecte pas les racines et les dents répondent normalement aux tests de vitalité.

04



La radiographie préopératoire confirme que le traumatisme ne s'étend pas à la région radiculaire.

05



La première étape pour obtenir une restauration esthétique réussie consiste à déterminer la forme et la teinte appropriées du composite. Un *mock-up* a d'abord été réalisé afin de vérifier la forme de la restauration en fonction de son anatomie et de sa fonction, ainsi que de sélectionner la teinte de composite la plus adaptée. Après les essais fonctionnels, une clé en silicone a été confectionnée à partir du *mock-up*.

06



Réplique du *mock-up*.

07



Comparaison rapprochée des deux teintes de composite. Le choix du matériau a été effectué en fonction de la couleur naturelle des dents.

08



Situation préopératoire sous champ opératoire avec digue en caoutchouc.

09

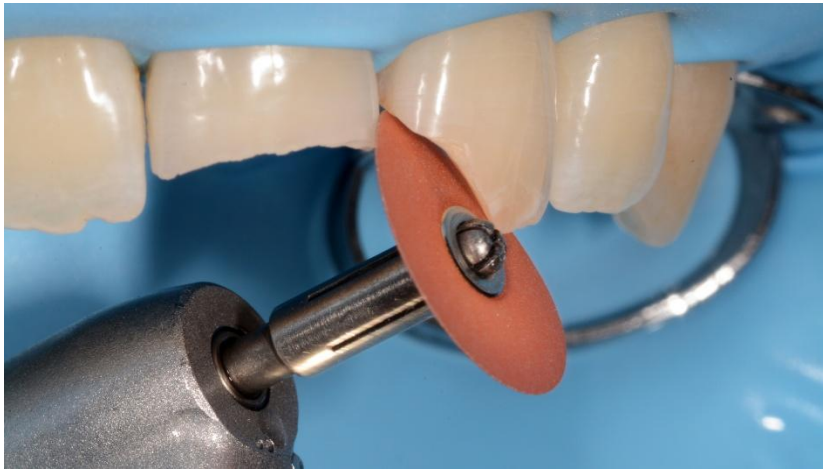

Une préparation précise des limites est essentielle pour obtenir une adhésion optimale du composite : lissage des surfaces palatines irrégulières à l'aide d'un disque abrasif à grain moyen.

10



Lissage et préparation des surfaces vestibulaires par la réalisation d'un long biseau (45°) entre l'émail et la dentine.

11



Marquage de la limite de la marge palatine sur la clé en silicone à l'aide d'un instrument fin et tranchant, qui servira de repère pour les étapes ultérieures de la restauration.

12



Mordançage à l'acide orthophosphorique à 37 % pendant 30 secondes.

13



Application de l'adhésif : plusieurs couches ont été appliquées au pinceau afin d'obtenir une couverture uniforme des surfaces fracturées.

14



Photopolymérisation de l'adhésif pendant 40 secondes.

15



Un composite de teinte A2/B2 a été sélectionné pour cette restauration. Une première couche a été appliquée directement sur la clé en silicone afin de réaliser les parois palatines.

16



Photopolymérisation des parois palatines. Une spatule a été utilisée pour séparer les dents 12 et 11, en laissant l'espace nécessaire à la mise en place de la matrice.

17



Incisives 11 et 21 après la reconstruction des parois palatines.

18



Mise en forme à sec des contours incisifs et interproximaux des parois palatines à l'aide d'un disque et d'une bande abrasive.

19



Nous avons choisi d'utiliser les matrices sectionnelles **Unica Proximal** pour restaurer les parties manquantes des incisives 11 et 21. Grâce à sa conception, **Unica Proximal** peut être positionnée et stabilisée entre la dent et la papille sans recourir à une cale. Sa courbure permet également de restaurer facilement la morphologie interproximale des dents antérieures.

20



Vue frontale des incisives avec les matrices **Unica Proximal** en place ; aucun coin n'a été utilisée pour les stabiliser

21



Reconstruction des parois interproximales.

22



Situation clinique après la reconstruction des parois interproximales et le retrait des matrices afin d'améliorer l'accès aux cavités.

23



Restauration des surfaces vestibulaires à l'aide d'un composite A2/B2.

24



Situation clinique après la reconstruction des surfaces vestibulaires et l'application de quelques colorants afin de reproduire les caractéristiques naturelles de la dent.

25



Une fine couche de composite émail translucide à haute valeur a été appliquée afin d'accentuer l'effet de profondeur de la restauration.

26

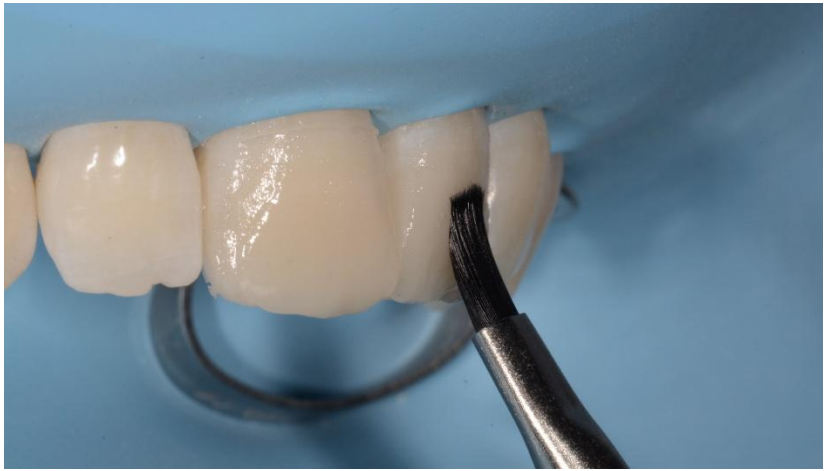

Un pinceau a été utilisé pour lisser la surface et éliminer l'excès de composite avant la photopolymérisation.

27

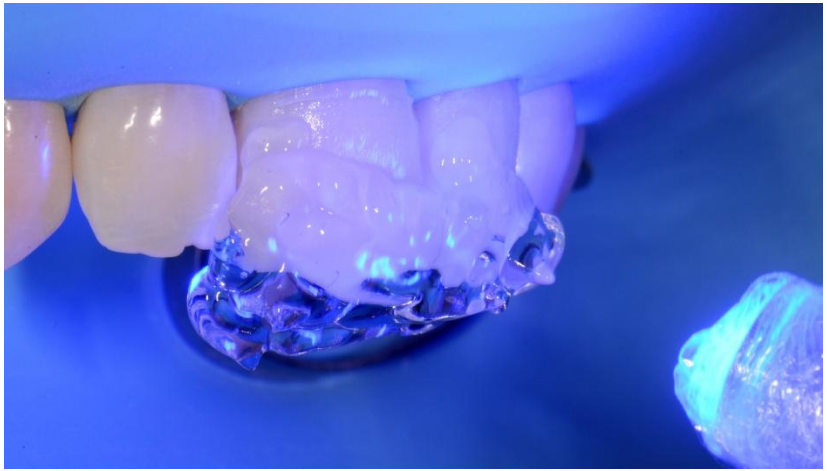

Photopolymérisation : après la polymérisation finale de l'ensemble du composite, une seconde étape a été réalisée avec un gel à ultrasons afin d'éviter le contact entre le composite et l'oxygène, maximisant ainsi le taux de conversion du matériau.

28



Élimination des excès d'adhésif.

29



Finition des surfaces palatines

30

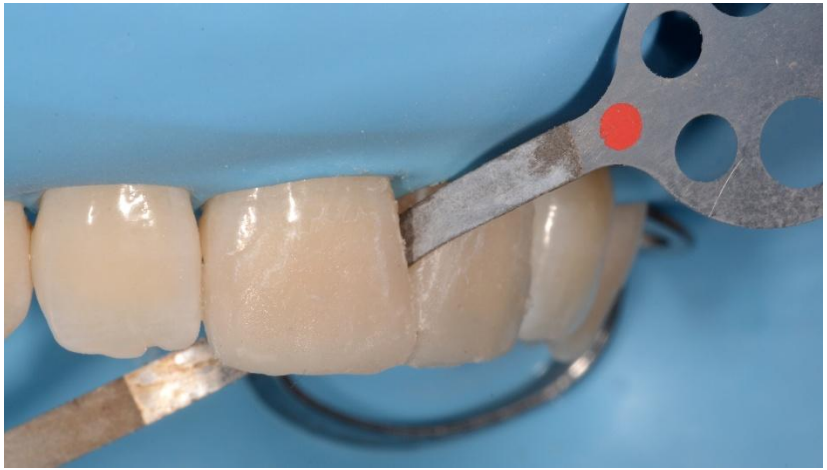

Finition de l'anatomie interproximale en recherchant des lignes de transition harmonieuses (1)

31

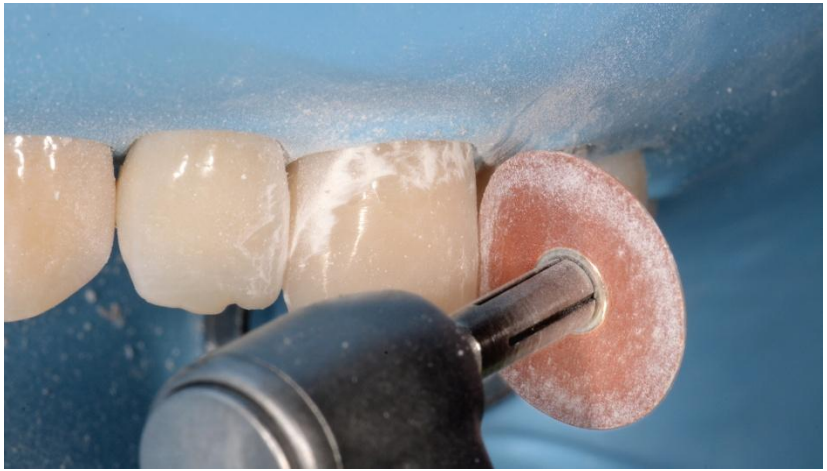

Finition de l'anatomie interproximale en recherchant des lignes de transition harmonieuses (2)

32



Une fraise a été utilisée pour créer les sillons et les mamelons.

33



Procédure de polissage

34



Aspect de la restauration après le polissage des surfaces vestibulaires.

35



Résultat final, vue de face

36



Résultat final, vue latérale.

37



Radiographie finale.

Restauration de deux incisives fracturées – Unica Proximal

Conclusion

Unica Proximal est une solution ingénieuse pour les restaurations directes esthétiques et fonctionnelles du secteur antérieur au quotidien. Elle est particulièrement indiquée pour les lésions de classe III et IV. Dans ce cas clinique, la matrice **Unica Proximal** de **Polydentia** a permis de reconstruire avec précision les parois interproximales lors de la restauration de deux incisives centrales maxillaires fracturées, en rétablissant à la fois la fonction et l'esthétique de l'arcade supérieure.

Aimable autorisation du Dr. Monaldo Saracinelli, Italy

polydentia
swiss manufacture

MKTG-0192-CC-EN REV 00 03.2026 © Polydentia SA, 2024. All rights reserved. Polydentia, the Polydentia logotype and all other trademarks are, if nothing else is stated or is evident from the context in a certain case, trademarks of Polydentia. Product images are not necessarily to scale. Disclaimer: Some products may not be available for sales in all countries. Please contact the local Polydentia distributors (www.polydentia.ch/en/distributors/) for current product assortment and availability. The mentioned Polydentia products are for professional use only. Not all medical devices used during the case are Polydentia devices. Full procedure is not shown. Certain sequences have been cut. Please refer to applicable IFUs, where available, for full instructions. Polydentia is a medical device manufacturer and does not dispense medical advice. Polydentia does not take any liability for any injury or damage to any person or property arising from the use of this clinical case. This clinical case is not intended to recommend any measures, techniques, procedures or products, or give advice, and is not a substitute for medical training or your own clinical judgement as a healthcare professional. Viewers should never disregard professional medical advice or delay seeking medical treatment because of something they have seen in this clinical case. The opinions expressed are those of the doctor. Clinicians should use their own professional judgment in treating their patients. Individual patient outcomes may vary.

thanks for your attention!

Contact us

Via Cantonale 47, 6805 Mezzovico-Vira, Switzerland

info@polydentia.ch

www.polydentia.ch

Follow us

facebook.com/polydentia

@polydentia

www.youtube.com/user/POLYDENTIASA

polydentia
swiss manufacture